

HEMOGRAMA MANUAL



MasterVet Lab

CATALINA SILVA (CANINO - RND)

Solicitud: 16495

Veterinaria: Collique

Edad: 7 años

Fecha de Recepción: 21/05/2024

Médico: Nelson Mendez A.

Código: 19860

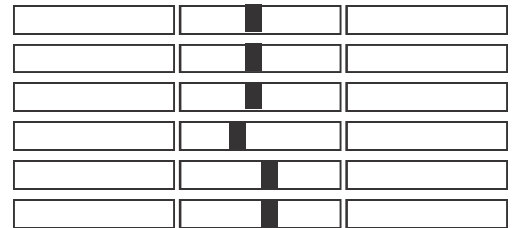
Fecha de Emisión: 21/05/2024

RESULTADOS

Parámetro Resultados Valores Referenciales

SERIE ROJA

Hematocrito	45.0	37-54 %
Hemoglobina	14.9	12-18 g/dL
Eritrocitos	6,800,000	5,500,000-8,500,000 /uL
VCM	66.2	60-77 fL
HCM	21.9	19-24 pg
CHCM	33.1	29-36 g/dL

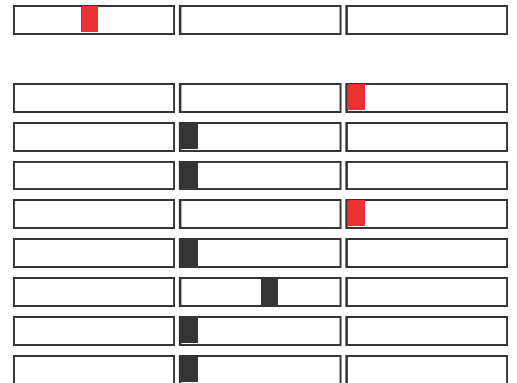


SERIE BLANCA

Leucocitos 2,880 6,000-15,000 /uL

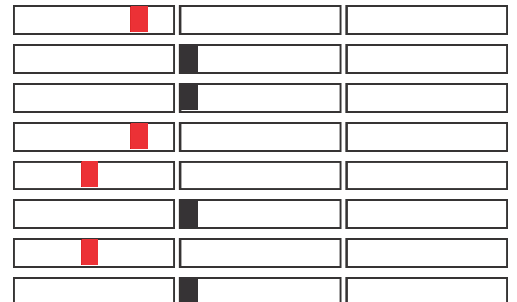
VALOR RELATIVO %

Neutrófilos %	79	60-77 %
Metamielocitos %	0	0-3 %
Abastoados %	0	0-3 %
Segmentados %	79	60-77 %
Linfocitos %	12	12-30 %
Monocitos %	7	3-10 %
Eosinófilos %	2	2-10 %
Basófilos %	0	0-1 %



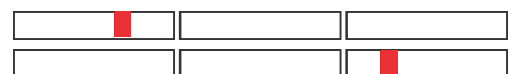
VALOR ABSOLUTO

Neutrófilos	2,275	3,200-11,550 /uL
Metamielocitos	0	0-450 /uL
Abastoados	0	0-450 /uL
Segmentados	2,275	3,200-11,550 /uL
Linfocitos	346	800-4,500 /uL
Monocitos	202	180-1,500 /uL
Eosinófilos	58	120-1,500 /uL
Basófilos	0	0-90 /uL




SERIE PLAQUETARIA

Plaquetas	114,000	185,000-500,000 /uL
MPV	18.3	5-15 fL



SOLIDOS PLASMÁTICOS

Solidos plasmáticos	7.9	5.2-8.2 g/dL
---------------------	-----	--------------





CATALINA SILVA (CANINO - RND)

Solicitud: 16495

Veterinaria: Collique

Edad: 7 años

Fecha de Recepción: 21/05/2024

Médico: Nelson Mendez A.

Código: 19860

Fecha de Emisión: 21/05/2024

Hallazgos morfológicos en el frotis sanguíneo

Eritrocitos

Hipocromía	-
Anisocitosis	-
Microcitosis	-
Macrocitosis	-
Policromasia	-
Cuerpos de Heinz	-
Hematíes Nucleados	-
Cuerpos de Howell - Jolly	-
Punteado Basófilo	-
Eritroaglutinación	-
Pila de monedas (rouleaux)	-
Anillos de Cabot	-
Poiquilocitosis	-
Equinocitos	-
Acantocito	-
Queratocito	-
Esquistocito	-
Eliptocito	-
Esferocito	-
Excentrocito	-
Estomatocito	-
Drepanocito	-
Codocito	-
Dacriocito	-

Leucocitos

Basofilia citoplasmática	-
Vacuolización citoplasmática	-
Cuerpos de Dohle	-
Granulación tóxica	-
Gigantismo celular	-
Núcleos en anillo	-
Linfocitos reactivos	-

Plaquetas

Plaquetas activadas	1+
Agregación plaquetaria	1+
Macroplaquetas	2+
Plaquetas gigantes	-
Satelitismo plaquetario	-


Carlos R. Espejo T.
MÉDICO VETERINARIO
C.M.V.P. 12909